

Микроспория

Симптомы микроспории

Диагностика

Лечение микроспории

Профилактика

Микроспория – грибковое заболевание, при котором поражаются кожа и волосы, а в исключительно редких случаях и ногтевые пластинки. Название этого грибкового заболевания происходит от имени его возбудителя – гриба рода Микроспорум. Заболевание известно также как “стригущий лишай”, что обусловлено особенностями его проявления.

Попав на кожу, грибок внедряется в нее и начинает размножаться. При расположении вблизи волосяных луковиц споры гриба прорастают, приводя к поражению волоса. Довольно быстро распространяясь по поверхности волоса, грибок разрушает кутикулу, между чешуйками которой скапливаются споры. Таким образом, грибок окружает волос, формируя чехол, и плотно заполняет луковицу.

Микроспория является самой распространенной грибковой инфекцией, не считая грибка стоп. Заболевание встречается повсеместно. Микроспория обладает высокой заразностью, чаще страдают дети. Взрослые же болеют редко – преимущественно молодые женщины. Редкость заболевания микроспорией взрослых, особенно с поражением волосистой части головы, и обычно наступающее самостоятельное выздоровление при начале подросткового периода объясняется наличием в волосах взрослых людей органических кислот, замедляющих рост гриба.

Основной источник заболевания – кошки (обычно котята), реже собаки. Заражение микроспорией происходит при непосредственном контакте с больным животным или предметами, инфицированными шерстью или чешуйками. Попав в почву, грибок сохраняет жизнеспособность только в течение 1–3 месяцев. Таким образом, почва является лишь фактором передачи инфекции и не служит ее природным источником.

Симптомы микроспории

Проявления микроспории у животных характеризуются участками облысения на морде, наружных поверхностях ушных раковин, а также на передних, реже задних, лапах. Зачастую внешне здоровые кошки могут быть носителями гриба.

Сезонные колебания заболеваемости связаны с приплодами у кошек, а также более частым контактом детей с животными в летний период. Подъем заболеваемости микроспорией начинается в конце лета, пик приходится на октябрь–ноябрь, снижение до минимума наступает в марте–апреле.

Инкубационный период при зоонозной микроспории составляет 5–7 дней. Характер проявлений микроспории обусловлен расположением очагов поражения и глубиной проникновения возбудителя.

Выделяют микроспорию гладкой кожи и микроспорию волосистой части головы.

Микроспория гладкой кожи

В месте внедрения гриба появляется отечное, возвышающееся красное пятно с четкими границами. Постепенно пятно увеличивается в диаметре. По краю формируется непрерывный возвышающийся валик, представленный мелкими узелками, пузырьками и корочками. В центральной части пятна происходит разрешение воспаления, вследствие чего она приобретает бледно-розовую окраску, с отрубевидным шелушением на поверхности. Таким образом, очаг имеет вид кольца.

Количество очагов при микроспории гладкой кожи, как правило, невелико (1–3). Их диаметр колеблется от 0,5 до 3 см. Наиболее часто очаги располагаются на коже лица, шеи, предплечий и плеч. Субъективных ощущений нет или беспокоит умеренный зуд.

У новорожденных и детей раннего возраста, а также у молодых женщин нередко отмечаются выраженные воспалительные явления и минимальное шелушение.

У лиц, склонных к аллергическим реакциям (в частности, у больных атопическим дерматитом), грибок нередко маскируется проявлениями основного процесса и не всегда своевременно диагностируется. Применение же местных гормональных препаратов лишь усиливает распространение грибковой инфекции.

К редкой разновидности микроспории следует отнести поражение кожи ладоней, подошв и ногтевых пластинок. Для поражения ногтей характерно изолированное поражение ногтевой пластины, обычно ее внешнего края. Вначале формируется тусклое пятно, приобретающее со временем белую окраску. Ноготь в области побеления становится более мягким и хрупким, а впоследствии может разрушиться.

Микроспория волосистой части головы

Поражение волосистой части головы микроспорией встречается преимущественно у детей 5–12 лет. Принято считать, что редкость этой формы у взрослых объясняется наличием у них в волосах органических кислот, замедляющих рост гриба. Этот факт косвенно подтверждает самостоятельное выздоровление детей в период полового созревания, когда происходит изменение состава кожного сала. Интересно, что микроспория волосистой части головы практически не встречается у детей с рыжими волосами.

Очаги микроспории волосистой части головы располагаются главным образом на макушке, в теменной и височной областях. Обычно присутствуют 1–2 крупных очага величиной от 2 до 5 см, с округлыми или овальными очертаниями и четкими границами. По краю крупных очагов могут быть отсевы – мелкие очажки диаметром 0,5–1,5 см. В начале заболевания на месте заражения образуется участок шелушения. В первые дни грибок располагается только в устье волосной луковицы. При ближайшем рассмотрении можно заметить беловатую кольцевидную чешуйку, окружающую волос наподобие манжетки. На 6–7-й день микроспория распространяется на сами волосы, которые становятся хрупкими, обламываются над уровнем окружающей кожи на 4–6 мм и выглядят как бы подстриженными (отсюда название “стригуций лишай”). Оставшиеся пеньки выглядят тусклыми, покрыты чехликом серовато-белого цвета, представляющим собой споры гриба. Если пеньки “погладить”, они отклоняются в одном направлении и в отличие от здоровых волос не восстанавливают свое первоначальное положение. Кожа в очаге поражения, как правило, слегка покрасневшая, отечна, поверхность ее покрыта серовато-белыми мелкими чешуйками.

Нагноительная форма

Лечение микроспории волосистой части головы

При лечении этой формы заболевания до сих пор препаратом выбора остается гризеофульвин – антибиотик, продуцируемый плесневым грибом. Гризеофульвин, выпускаемый в виде таблеток по 125 мг. Препарат принимают ежедневно в 3–4 приема во время еды с чайной ложкой растительного масла, которое необходимо для повышения растворимости гризеофульвина и увеличения длительности его действия. Детям в возрасте до 3 лет предпочтительнее назначать гризеофульвин в виде суспензии, 8,3 мл которой соответствуют 1 таблетке (125 мг) препарата. Непрерывная терапия проводится до первого отрицательного результата анализа на грибы, после чего гризеофульвин в течение 2 недель принимают в той же дозе через день, а затем еще 2 недели 2 раза в неделю. Общий курс лечения составляет 1,5–2 месяца.

В процессе лечения необходимо еженедельно сбривать волосы и мыть голову 2 раза в неделю. Рекомендуется одновременно втирать в область очага любую противогрибковую мазь. Параллельно с приемом противогрибкового препарата можно проводить ручное удаление волос с предварительным наложением на очаг поражения 5% гризеофульвинового пластыря.

Из побочных действий гризеофульвина следует отметить головную боль, аллергические высыпания, ощущения дискомфорта в поджелудочной области. Из-за токсичного влияния на печень гризеофульвин противопоказан детям, перенесшим гепатит или страдающим заболеваниями печени. Препарат не назначают также при болезнях почек, язвенной болезни желудка и двенадцатиперстной кишки, невритах, заболеваниях крови, фотодерматозах.

В последние годы альтернативой гризеофульвину служит тербинафин (ламизил). При лечении микроспории волосистой части головы применяется тербинафин в виде таблеток, выпускаемых в дозах по 125 и 250 мг. При лечении у детей доза тербинафина устанавливается в зависимости от массы тела. Тербинафин принимают 1 раз в сутки. Переносимость препарата хорошая. Больных может беспокоить чувство переполнения в желудке, незначительные боли в животе. Соблюдение диеты, направленной на купирование метеоризма, избавляет пациентов от неприятных ощущений.

Профилактика

Профилактика микроспории заключается в своевременном выявлении, изоляции и лечении больных микроспорией. В детских учреждениях следует проводить периодические медицинские осмотры. Выявленного больного микроспорией ребенка необходимо изолировать от других детей и направить на лечение в специализированный стационар. Вещи, принадлежащие больному, подлежат дезинфекции.

Обязательно обследуются родственники и контактировавшие с больным лица. Особое внимание следует уделять домашним животным, поскольку именно они часто служат источником инфекции. Больные микроспорией животные либо уничтожаются, либо им проводится полноценное противогрибковое лечение.

Люминесцентный метод служит для:

- определения возбудителя;
- определения пораженных волос;
- оценки результатов терапии;
- контроля за лицами, контактировавшими с больным;
- определения инфекции или носительства у животных

Микроскопическое исследование: для подтверждения грибкового происхождения заболевания микроскопическому исследованию подвергают чешуйки из очагов при поражении гладкой кожи, а при вовлечении в процесс волосистой части головы – обломки волос. В чешуйках из очагов на гладкой коже обнаруживаются извитые нити мицелия. При микроскопическом изучении пораженного волоса выявляется множество мелких спор на его поверхности.

Культуральное исследование: проведение культуральной диагностики при положительных результатах люминесцентного и микроскопического исследований требуется для идентификации гриба-возбудителя. Метод позволяет определить род и вид возбудителя и, следовательно, проводить адекватную терапию и профилактику заболевания. Материал (чешуйки, волосы) помещают на питательную среду. Рост колоний Микроспорум (основного возбудителя микроспории) отмечается на 3-й день после посева.

Лечение микроспории

Лечение микроспории гладкой кожи

При лечении микроспории гладкой кожи без поражения волос применяют наружные противогрибковые препараты. На очаги поражения утром наносят 2–5% настойку йода, а вечером смазывают противогрибковой мазью. Используют традиционные 10–20% серную, 10% серно-3% салициловую или 10% серно-дегтярную мази. Дважды в день применяются современные мази:

- клотримазол,
- циклопирокс,
- изоконазол,
- бифоназол и др.

Хорошо себя зарекомендовал препарат тербинафин (ламизил), выпускаемый в виде 1% крема и спрея.

При выраженном воспалении целесообразно назначать комбинированные препараты, содержащие дополнительно гормоны. К подобным средствам относятся мази микозолон и травокорт.

При присоединении бактериальной инфекции полезен крем тридерм. При глубоких формах микроспории показаны препараты, содержащие димексид. В частности, в подобных ситуациях широко применяется 10% раствор хинозола (хинозол и салициловая кислота по 10,0, димексид 72,0, дистиллированная вода 8,0). Раствор следует наносить 2 раза в день до исчезновения грибов.

При поражении пушковых, а тем более длинных волос необходимо проведение системной противогрибковой терапии микроспории.

При нагноительной форме микроспории на фоне значительного воспаления, формируются мягкие узлы синюшно-красного цвета, поверхность которых покрыта гнойничками. При надавливании сквозь отверстия выделяется гной. Формированию нагноительной формы микроспории способствуют нерациональная (обычно местная) терапия, наличие серьезных сопутствующих заболеваний, позднее обращение к врачу.

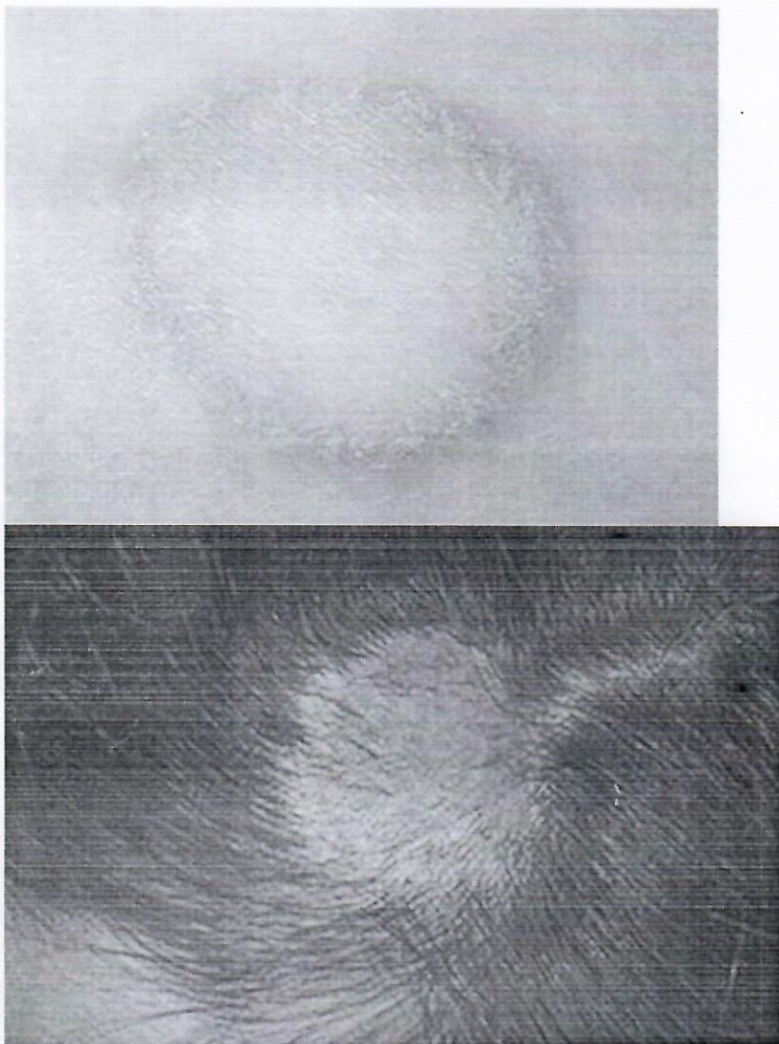


Фото: микроспория гладкой кожи и волосистой части головы

Диагностика

Диагностика микроспории осуществляется врачом-дерматологом.

Для подтверждения диагноза микроспории применяют люминесцентное, микроскопическое и культуральное исследования.

Люминесцентное исследование: метод основан на выявлении ярко-зеленого свечения волос, пораженных грибами рода Микроспорум, при обследовании под лампой Вуда. Причина этого феномена до сих пор не установлена. Люминесцентное исследование необходимо проводить в затемненной комнате. Очаги поражения предварительно очищают от корок, мази и т.п. При обследовании свежих очагов свечение может отсутствовать, что связано с недостаточным поражением волоса. В подобных ситуациях волосы следует удалить из предполагаемого места внедрения гриба, и свечение можно обнаружить в их корневой части. При гибели гриба свечение в волосе сохраняется.